Indexada en IMBIOMED y en PERIÓDICA,
Base de datos de la
Universidad Nacional Autónoma de México,
UNAM.

REPORTE DE CASO

Rotura Espontánea Hepática en el Síndrome HELLP

María Dolores Arias Verdú, M.D.[1], Miguel Ángel Prieto Palomino, M.D.[1], Emilio Curiel Balsera M.D.[1], Juan Mora Ordóñez, M.D.[2], Begoña Hernández Sierra, M.D.[3], Javier Muñoz Bono,M.D.[3].

[1] F.E.A. Medicina Intensiva
[2] MIR 5º Medicina Intensiva
[3] MIR 4º Medicina Intensiva

Servicio de Cuidados Críticos y Urgencias. UCI-Maternidad Hospital Materno-Infantil.
Avda Arroyo de los Ángeles, s/n. 29009 Málaga, España.
Teléfonos: +34951292478, +34610747509
email: emiliouci@ya.com

Recibido el 02 de Diciembre de 2005. Aceptado el 29 de Enero de 2006

MEDICRIT 2006; 3(1):22–25

RESUMEN

El síndrome HELLP (hemólisis, elevación de enzimas hepáticas, plaquetopenia) es una seria complicación de la preclampsia que suele aparecer a partir de la 20 semana de gestación y cursa con dolor en epigastrio o hipocondrio derecho, entre otros datos. Sus complicaciones son graves y, entre ellas, la rotura hepática presenta una baja prevalencia pero una mortalidad muy elevada. En toda gestante que presente dicho síndrome habrá que extremar la vigilancia ante la aparición de datos sugerentes de rotura espontánea hepática, como el dolor abdominal, alteraciones de la coagulación o imágenes compatibles con hematoma hepático. En tal caso, es esencial un abordaje multidisciplinario en un centro especializado con posibilidad de técnicas de soporte de función hepática y de transplante. Se presenta un caso de hematoma hepático espontáneo masivo con resultado de muerte maternal en el seno de un síndrome HELLP durante el post-parto.

Palabras clave: Síndrome de HELLP, rotura hepática.

SUMMARY

HELLP syndrome (hemolysis, elevation of liver enzymes, thrombocitopenia) is a serius complication of pre-eclampsia that usually appears after the twentieth week of pregnancy, with special relevance given to epigastric or right hypocondrium pain. Its complications are severe and, among them, the hepatic rupture presents a low prevalence but its mortality rate is very high. In every pregnant woman that presents with such syndrome makes necessary an extra care. In case of abdominal symptoms suggesting spontaneous liver rupture, such as abdominal pain, and/or altered coagulation, is mandatory a liver ultrasound to rule out an hepatic haematoma. It is essential a multidisciplinary approach in a specialised center with capacity to support hepatic function and with the possibility of liver transplantation. We present a case of maternal death due to a massive spontaneous hepatic hematoma within a HELLP syndrome in postpartum period.

Key words: HELLP syndrome, hepatic rupture

El síndrome HELLP (hemólisis, elevación de enzimas hepáticas y plaquetopenia) es una forma presentación grave de la preeclampsia. Incrementa considerablemente el riesgo de morbimortalidad maternal y perinatal. Afecta a un 6-12% de las gestantes con preeclampsia, según cumplan uno, dos o tres de los criterios definidos por Weinstein en 1982 (1,2). Constituye una emergencia obstétrica y requiere la rápida finalización de la gestación (3).

Se presenta a partir de la semana 20 de gestación o durante el puerperio y cursa con dolor en epigastrio o hipocondrio derecho, naúseas, vómitos, ganancia de peso y edemas. Sus complicaciones son muy graves: edema agudo de pulmón, fallo renal, coagulación intravascular diseminada, encefalopatía hipertensiva, hemorragia cerebral (1,4). Entre ellas, la rotura hepática, aunque es poco frecuente, presenta una mortalidad maternal superior al 30% (5). Su causa precisa es desconocida pero ocurre con más frecuencia en multíparas de edad avanzada. Se postula que la disfunción endotelial con depósitos de fibrina intravascular y obstrucción de los sinusoides hepáticos origina una congestión e increpento de la presión intrahepática y distensión de la cápsula de Glisson y, finalmente, el desarrollo de un hematoma hepático subcapsular y rotura hepática consiguiente (1,5). Presentamos un caso de hemorragia subcapsular hepática masiva en una gestante de 37 semanas con síndrome HELLP.

OBSERVACIÓN CLÍNICA

Mujer de 37 años, con antecedentes de duplicación renal izquierda, dos abortos previos y una cesárea por fallo de inducción, hiperdatia e hipertensión arterial gestacional. Siendo gestante de 37^{+3} semanas, ingresó por cuadro de preeclampsia severa con afectación orgánica: hipertensión arte-rial, vómitos, diarrea, epigastralgia, proteinuria superior a 19 g/dl, transaminasas elevadas (GOT 1236 U/L, GPT 706 U/ L) y plaquetas 110.000/µl. Se realizó cesárea electiva, presentando en el postoperatorio inmediato hipotensión y anemización, sin signos externos de sangrado. Una ecografía abdominal mostró líquido libre y se reintervino quirúrgicamente, objetivándose sangre libre con pequeños coágulos en vacíos, útero sin hematomas y epiplon con pequeños coágulos en bordes. Se realizó revisión, lavado y hemostasia, y se reafirmaron las suturas. Al día siguiente presentó nueva anemización, hipoprotrombinemia, plaquetopenia, oliguria colúrica y distensión abdominal severa (dilatación del marco cólico sin ascitis y gran timpanismo).

Se trasladó a UCI con presión arterial 150/90 mmHg, 90 latidos/min, taquipneica y afebril. Saturación arterial de O_2 basal, 97%. Presentaba un abdomen muy distendido, timpánico y en íleo, depresible y no doloroso a la palpación. Útero contraído. Exploración cardiopulmonar, sin hallazgos. Glucosa, iones y parámetros de función renal, normales. Hemoglobina 6.1 g/dl; actividad de protrombina 59%; plaquetas 51.000/µl; GOT 2371 U/L; GPT 1291U/L. Orina: indicio de proteínas y urobilinógeno positivo. Se colocó sonda nasogástrica que mejoró la distensión abdominal y se transfundieron 3 U de concentrados de hematíes (hemoglobina post-transfusional 9.7 g/dl). Se controló la hipertensión arterial y se normalizó la diuresis.

Al día siguiente se quejó de opresión en hipocondrio derecho y dificultad respiratoria. La radiología simple de tórax mostró un infiltrado intersticial bilateral y elevación del hemidiafragma derecho. Un control analítico objetivó elevación del recuento plaquetario y disminución de las transaminasas. Se obtuvo un balance negativo. Al día siguiente el dolor en hipocondrio derecho se hizo más intenso y se incrementaba con la respiración y la palpación profundas. Presentó hipotensión arterial, hipoventilación en base pulmonar derecha e íleo. La radiografía de tórax constató empeoramiento del infiltrado alveolo-intersticial, elevación del hemidiafragma derecho y derrame pleural. La analítica no mostró anemización. Un control ecográfico objetivó un hígado desestructurado con zonas hipoecogénicas, colección subfrénica, gas y líquido libre. Se solicitó una tomografía axial computarizada (TAC) abdominal urgente pero previo a su realización presentó un súbito deterioro del estado general, desaturación arterial, shock y parada cardiorespiratoria, procediéndose a intubación y maniobras de reaniación, sin éxito. Las imágenes macroscópica y microscópica hepáticas procedentes del estudio necrópsico se muestran en las figuras 1 y 2.

DISCUSIÓN

La rotura hepática es una complicación grave y, afortunadamente, poco frecuente del síndrome HELLP. En nuestro Centro ha representado el único caso registrado, pese a ser un hospital de referencia para la patología obstétrica. No hay muchos datos en la literatura sobre la prevalencia de rotura hepática en este síndrome, aunque en alguna serie se describen cifras del 2%. Cuando se presenta, la mortalidad alcanza el 30%-40%, sobre todo en mujeres multíparas y de edad avanzada (7).

Nuestro caso se presentó con hipotensión y dolor en hipocondrio derecho, acompañados de distensión abdominal y dificultad respiratoria por hipoventilación

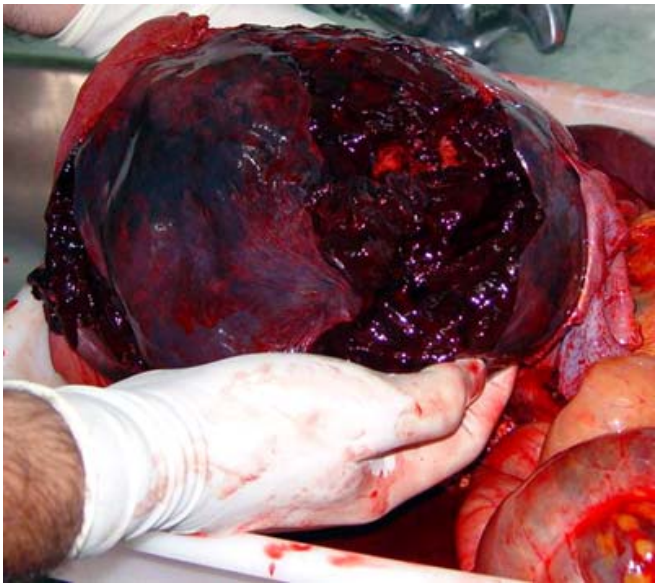

Figura 1. — ***Imagen macroscópica del hematoma hepático***

Figura 2. — ***Área de necrosis hemorrágica periportal***

en base derecha. La forma de presentación que se describe en las series publicadas es similar a la nuestra, justificándose el dolor por distensión de la cápsula de Glisson debido a la obstrucción de los sinusoides hepáticos por las células sanguíneas y los depósitos de fibrina intravascular (1,8).

Los datos analíticos iniciales de la paciente mostraron plaquetopenia y aumento de las transaminasas, pero posteriormente evolucionaron a trombocitosis y disminución de las transaminasas, como signos de severa disfunción hepática final (9). Los parámetros de laboratorio son inespecíficos para realizar el diagnóstico o para ayudarnos a predecir la rotura hepática y, generalmente, son los que aparecen en la preeclampsia o en el síndrome HELLP. Suele constatarse plaquetopenia, elevación de las enzimas hepáticas y datos secundarios a fallo renal, hallazgos similares a los mostrados en nuestro caso (10).

Con respecto a las pruebas de imagen, la ecografía abdominal que se le practicó a la paciente mostró un hígado desestructurado con zonas hiperecogénicas, colección subfrénica y líquido libre. Otras series describen una imagen en semiluna en el lóbulo hepático derecho, sugestiva de hematoma subcapsular hepático (11). Por tanto, la ecografía abdominal se estima como el método diagnóstico más útil por su rapidez y factibilidad de realización a pie de cama, sobre todo teniendo en cuenta que la rotura hepática es una emergencia clínica. No obstante, mayor sensibilidad han demostrado la TAC o la resonancia nuclear magnética (12).

Ante la sospecha de rotura hepática lo primordial es, previa extracción fetal electiva, practicar una laparotomía y hacer hemostasia con un “packing”. A continuación, si es posible, conviene derivar la paciente a un centro acreditado en la realización de trasplantes hepáticos o en el uso de sistemas artificiales sustitutivos de la función hepática (MARS: “Molecular Absorbent Recirculating System”), en caso de que la lesión sea tan severa que evolucione a fallo hepático fulminante (1,7,13,14). En nuestro caso, la paciente falleció antes de ir a quirófano sin que diera tiempo a practicar ningún tipo de intervención. En cambio, a las gestantes de la serie de Reck se les pudo realizar un “packing” hepático, con buen resultado inicial (7).

La autopsia de nuestra paciente reveló signos de coagulopatía sistémica y en el hígado se objetivó la presencia de un hematoma subcapsular masivo con destrucción extensa parenquimatosa. Concuerdan con los hallazgos histopatológicos descritos en la literatura, que incluyen la presencia de necrosis hemorrágica periportal focal, formación de áreas de hematoma y depósitos de fibrinógeno, lo que conlleva la severa disfunción hepática, en muchas ocasiones mortal, que caracteriza este cuadro clínico (11).

En conclusión, la rotura hepática es una complicación muy grave del síndrome HELLP, su mortalidad es del 30-40%, y su manejo debe ser multidisciplinario ya que genera una situación de emergencia que requiere monitorización y cuidados críticos, tratamiento quirúrgico e incluso transplante hepático.

REFERENCIAS

1. Norwitz, Errol R, HSU. Acute complications of preeclampsia. Clin Obstet Gynecol 2002;45:308-29.
2. Weinstein L. Syndrome of hemolysis, elevated liver enzymes, and low platelet count: a severe consequence of hypertension in pregnancy. Am J Obstet Gynecol 1982;142:159-67.
3. Baxter JK, Weinstein L. HELLP syndrome: the state of the art. Obstet Gynecol Surv 2004;59:838-45.
4. Sibai B, Dekker G, Kupferminc M. Pre-eclampsia. Lancet 2005; 26: 785-99.
5. Abdi S, Cameron IC, Nakielny RA, Majeed AW. Spontaneous hepatic rupture and maternal death following an uncomplicated pregnancy and delivery. BJOG 2001;108:431-3.
6. Sibai BM, Ramadan MK, Chari RS, et al. Pregnancies complicated by HELLP syndrome (hemolysis, elevated liver enzymes, and low platelets): subsequent pregnancy outcome and long-term prognosis. Am J Obstet Gynecol. 1995;172:125-9.
7. Thomas Reck, Michaela Bussenius-Kammerer. Surgical treatment of HELLP syndrome-associated liver rupture. An update. Eur J Obstet Gynecol Reprod Biol 2001;99:57-65.
8. Vallejo Maroto I, Miranda Guisado ML, Stiefel García-Junco P, Pamies Andreu E, Marenco ML, Castro de Gavilán D, et al. Características clinicobiológicas de un grupo de 54 gestantes con síndrome HELLP. Med Clin (Barc) 2004;122:259-61.
9. Mivas M, Pons JA, Robles R. Insuficiencia hepática aguda grave. En: Berenguer J, Parrilla P, editores. Transplante hepático. Madrid: Elba, 1999; p.37-43.
10. Volz J, Volz E, Stoz F, Keckstein J. Spontaneous rupture of the liver in HELLP syndrome. Geburtshilfe Frauenheilkd 1992;52:152-6.
11. Rodríguez GD, Velarde IR, Cortez AL. Síndrome Hellp. Hematoma subcapsular e infarto hepáticos. Presentación de dos casos clínicos. Gineco Obst Mex 1997;66:4-7.
12. Minakami H, Sugimoto H, Manaka C. Hellp syndrome: CT evaluation. Gynecol Obstet Invest 1994;38:28-30.
13. Shames BD, Fernandez LA, Sollinger HW, Chin LT, D'Alessandro AM, Knechtle SJ et al. Liver transplantation for HELLP syndrome. Liver Transpl. 2005; 11:224-8.
14. Haddad B, Sibai B. Expectant Management of Severe Preeclampsia: Proper Candidates and Pregnancy Outcome. Clinical Obstetrics & Gynecology 2005;48:430-40.

Correspondencia:

Emilio Curiel Balsera

Hospital Materno-Infantil. UCI-Maternidad Avda Arroyo de los Ángeles, s/n. Málaga. 29009. España

Para comentarios sobre este artículo, dirigirse a:

cartasaleditor@medicrit.com